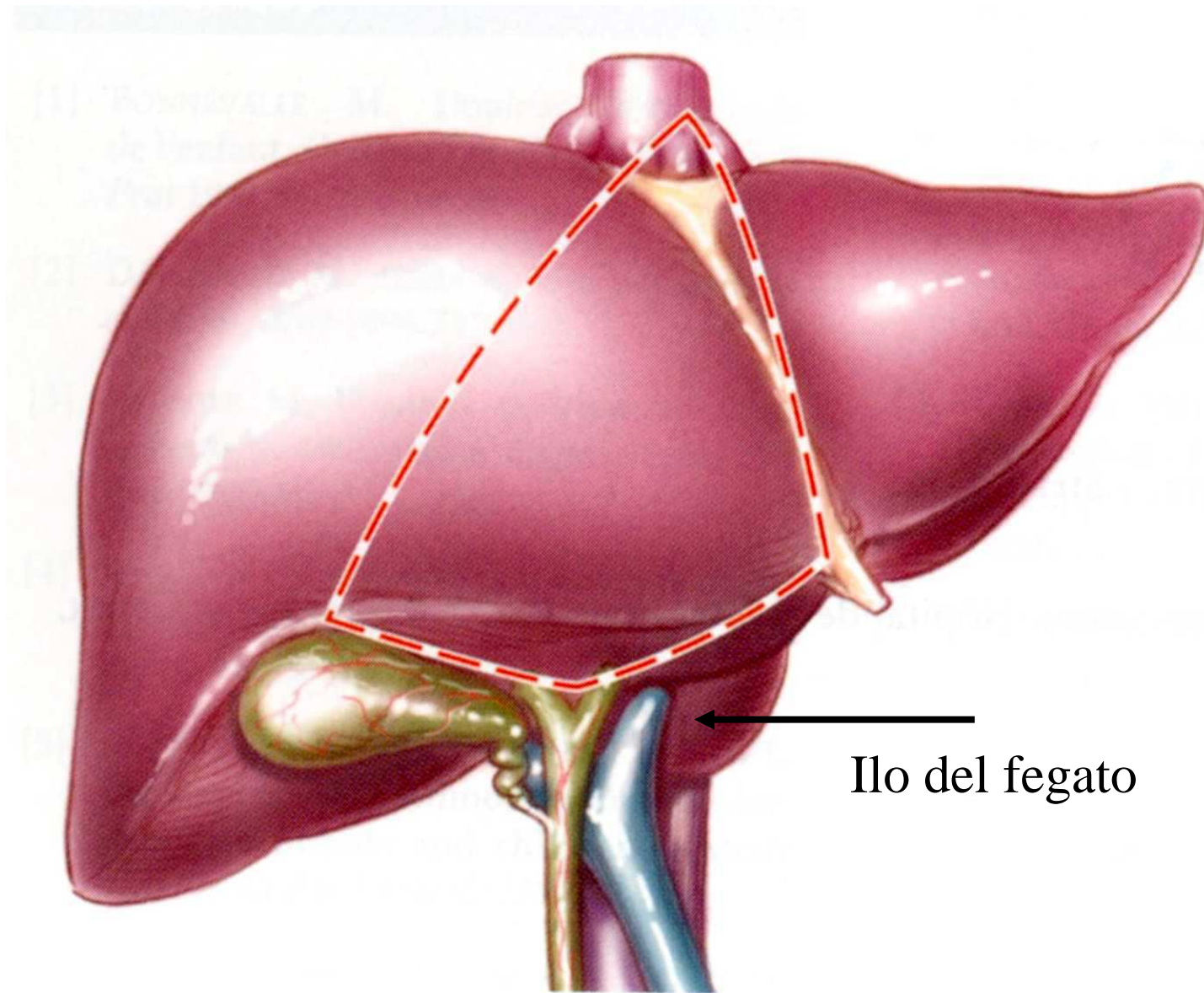


ORGANI PARENCHIMATOSI

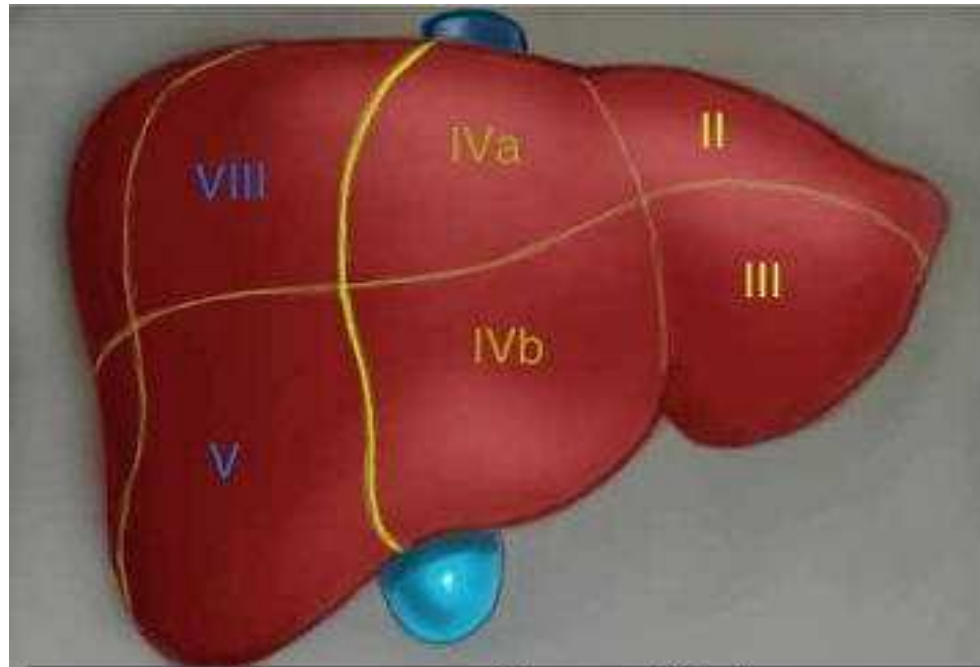
- Gli organi pieni sono caratterizzati dalla predominanza di un tessuto, in genere epiteliale, variamente organizzato: il **parenchima**, che è sostenuto da un'impalcatura tridimensionale di connettivo lasso o reticolare, detta **stroma**.
- Nello stroma decorrono i vasi sanguigni, i nervi e, se è una ghiandola esocrina, i dotti escretori.

- L'organo pieno è di solito avvolto da una capsula connettivale alla cui faccia interna si àncora lo stroma. Spesso lo stroma suddivide il parenchima, mediante setti, in parti denominate **lobi o lobuli.**

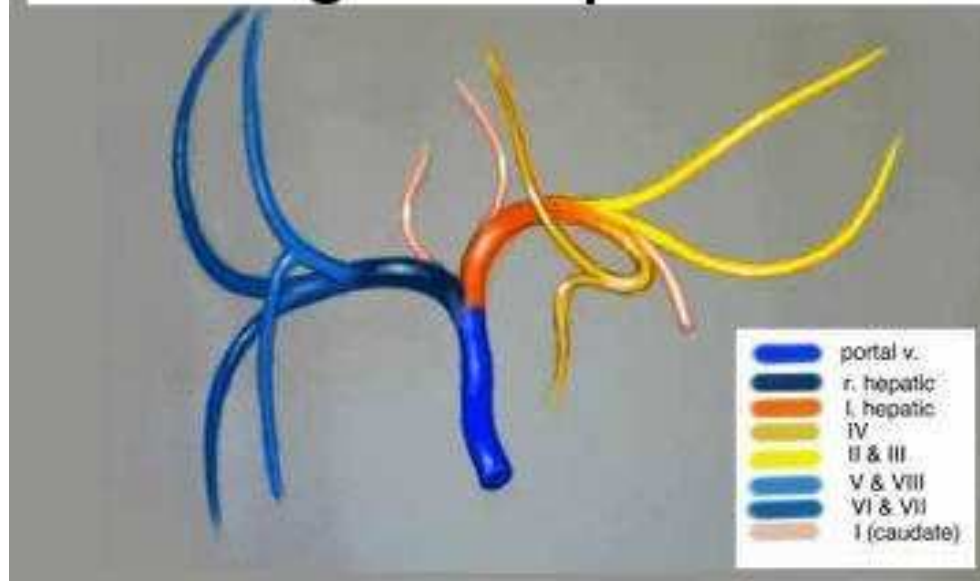
- In genere nella capsula si individua una regione attraverso la quale passano, in entrata e uscita, i vasi, i nervi e gli eventuali dotti escretori dell'organo: tale regione è detta **ilo**.
- L'organo pieno può essere di natura epiteliale (ghiandole esocrine ed endocrine), linfoide (linfonodi, milza), muscolare (muscoli scheletrici), tessuto nervoso (nervi e organi del SNC).



Ilo del fegato



Segmenti epatici



ORGANI CAVI VISCERALI

- Una tonaca mucosa
- Una tonaca sottomucosa
- Una tonaca muscolare
- Una tonaca avventiziale o sierosa

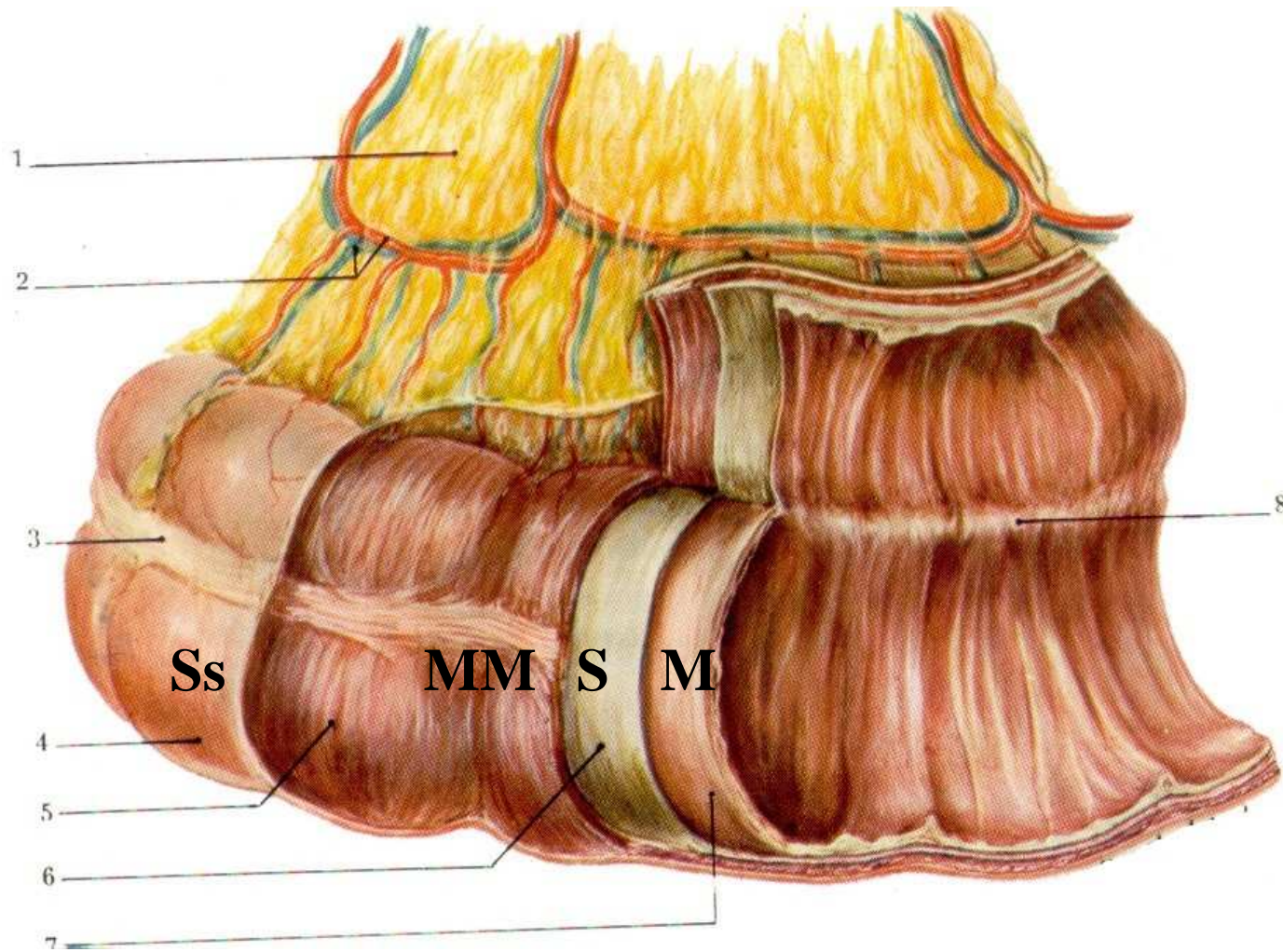
Dispositivo delle tonache nell'intestino crasso

M: Mucosa

S: sottomucosa

MM: muscolare

Ss: sierosa



ORGANI CAVI VASCOLARI

- Arterie, vene, vasi linfatici e capillari.
 - ***Struttura a tonache sovrapposte***
- Nei vasi sanguigni e linfatici si distinguono una tonaca intima, una tonaca media e una tonaca avventizia (e una sierosa).

- La **tonaca intima** ha un rivestimento interno costituito sempre da **endotelio**.
- Manca la sottomucosa
- Segue la **tonaca media**, che è la parte che caratterizza strutturalmente e funzionalmente il vaso. E' formata da uno stroma connettivale di fibre collagene che sostiene fibre elastiche e cellule muscolari lisce.
- La **tonaca avventizia** è rappresentata da uno strato di connettivo fibroso con vasi (**vasa vasorum**) e dispositivi nervosi, che si continua, senza limiti precisi, con il connettivo perivascolare.

- Le arterie, rispetto alle vene, hanno sempre una parete più spessa, a parità di calibro.
- Sono suddivise ulteriormente in base al calibro in

grandi > 6-7mm (elastiche)

medio < 6-7 > 2,5mm

piccolo <2,5mm

(capillari 10-15 micron)

(i capillari + piccoli 7 micron = diametro di 1 glob rosso)

	Tonaca Mucosa	Tonaca Sottomucosa	Tonaca Muscolare	Peculiarità
Bocca	Ep. Pavimentoso composto molle	Gh. Salivari minori	Muscolatura mimica	N.B.: denti
Lingua	Ep. Pavimentoso composto molle	Gh. Salivari minori	Muscolatura intrinseca ed estrinseca	Presenza di papille e di calici gustativi
Faringe				
Rinofaringe	Ep. Batiprismatico con ciglia vibratili e cellule mucipare caliciformi e gh. tubuloacinose	Non vi è una vera e propria sottomucosa ma una fascia fibroelastica	Muscolatura di tipo striato scheletrico	La fascia fibroelastica forma lo scheletro della faringe
Orofaringe	Ep. Pavimentoso composto molle	Non vi è una vera e propria sottomucosa ma una fascia fibroelastica	Muscolatura di tipo striato scheletrico	La fascia fibroelastica forma lo scheletro della faringe
Laringofaringe	Ep. Pavimentoso composto molle	Non vi è una vera e propria sottomucosa ma una fascia fibroelastica	Muscolatura di tipo striato scheletrico	La fascia fibroelastica forma lo scheletro della faringe

	Tonaca Mucosa	Tonaca Sottomucosa	Tonaca Muscolare	Peculiarità
Esofago	Ep. pavimentoso composto molle	Gh. tubulo-acinose	Superiormente scheletrica poi liscia	Nel III° inferiore, la muscolatura è liscia
Stomaco	Ep. batiprismatico semplice (produce muco)*	Connettivo lasso	Tre strati: circolare interno (che nel piloro forma lo sfintere), longitudinale esterno e obliquo a livello del fondo	Assenza di cellule mucipare caliciformi

* La lamina propria della mucosa gastrica presenta ghiandole, diverse nelle varie porzioni:
tubulari composte a secrezione mucosa nella zona del cardias

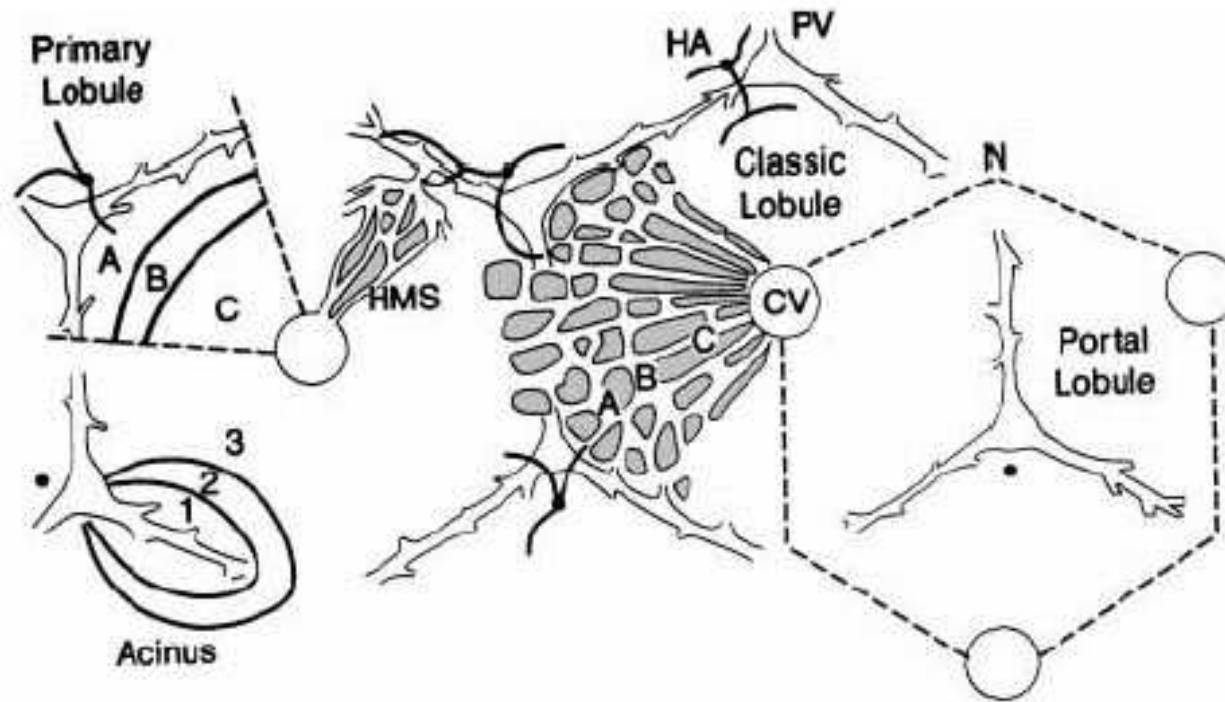
tubulari semplici con diversi tipi cellulari che producono HCl e pepsinogeno nel fondo e nel corpo (ghiandole gastriche p.d.: formate da diversi tipi cellulari, le cellule basali di rimpiazzo; le cellule principali o adelomorfe, responsabili della produzione del pepsinogeno, precursore dell'enzima proteolitico pepsina; le cellule parietali o delomorfe, che producono HCl e il fattore antianemico).

tubulari ramificate a secrezione mucosa neutra nella zona pilorica.

	Tonaca Mucosa	Tonaca Sottomucosa	Tonaca Muscolare	Peculiarità
Duodeno	Ep. Batiprismatico con microvilli; cellule mucipare caliciformi; gh. Intestinali di Galeazzi	Ghiandole di Brunner tubulari composte	Due strati: circolare interno e longitudinale esterno	
La mucosa si solleva nei villi intestinali dotati di asse fibroconnettivale ricco di vasi sanguigni e linfatici; nella lamina propria si trovano noduli linfatici solitari o aggregati				
Digiuno	Ep. Batiprismatico con microvilli; cellule mucipare caliciformi; gh. Intestinali di Galeazzi	Connettivale lassa col plesso di Meissner	Due strati: circolare interno e longitudinale esterno	Valvole conniventi che qui sono più frequenti rispetto a duodeno ed ileo
La mucosa si solleva nei villi intestinali dotati di asse fibroconnettivale ricco di vasi sanguigni e linfatici; nella lamina propria si trovano noduli linfatici solitari o aggregati				
Ileo	Ep. Batiprismatico con microvilli; cellule mucipare caliciformi; gh. Intestinali di Galeazzi	Connettivale lassa col plesso di Meissner	Due strati: circolare interno e longitudinale esterno	placche di Peyer
La mucosa si solleva nei villi intestinali dotati di asse fibroconnettivale ricco di vasi sanguigni e linfatici; nella lamina propria vi sono noduli linfatici aggregati che formano le placche di Peyer				

	Tonaca Mucosa	Tonaca Sottomucosa	Tonaca Muscolare	Peculiarità
Intestino Cieco e Colon	Ep. Batiprismatico con microvilli; cellule mucipare caliciformi e gh. tubulari semplici	Connettivale lassa col plesso di Meissner	A partire dal colon, si ha ancora lo strato circolare interno mentre quello esterno è concentrato nelle tre tenie	Presenza di noduli linfatici solitari
Non vi sono più né valvole conniventi e neanche villi intestinali.				
Colon Sigma o Ileopelvico	Ep. Batiprismatico con microvilli; cellule mucipare caliciformi e gh. tubulari semplici	Connettivale lassa col plesso di Meissner	Strato circolare interno mentre quello esterno è concentrato nelle tre tenie	Presenza di noduli linfatici solitari
Nel colon pelvico le tenie da tre si riducono a due				

	Tonaca Mucosa	Tonaca Sottomucosa	Tonaca Muscolare	Peculiarità
Retto	*Ep. Batiprismatico con microvilli; cellule mucipare caliciformi e gh. tubulari semplici	Connettivale lassa	Lo strato circolare interno si ispessisce formando lo sfintere interno liscio, mentre all'esterno vi è il muscolo sfintere striato	:::
* Ad 1 cm dall'orifizio anale questo epitelio di rivestimento è sostituito da epitelio pavimentoso composto che all'esterno si fa corneificato e prosegue nella cute				



- 🦋 lobulo classico di Kiernan, 1833: forma esagonale con tratti portali ai vertici dell'esagono e vena epatica centrale;
- 🦋 lobulo portale di Mall, 1906: tratto portale al centro e vene epatiche ai vertici;
- 🦋 acino epatico di Rapaport, 1954: tre zone (1, 2, 3) con diverse proprietà metaboliche e di ossigenazione

La parte endocrina del pancreas è dispersa nel parenchima esocrino sotto forma di masserelle sferoidali di cellule, gli isolotti pancreatici di Langerhans.

Questi sono isolati dal tessuto esocrino per mezzo di un sottile strato di connettivo denso e presentano organizzazione a cordoni cellulari, tra i quali decorrono i numerosi capillari sinusoidi.

Le cellule endocrine degli isolotti sono di tre tipi: cellule A o alfa, che producono l'ormone glucagone, ad azione iperglicemizzante; cellule B o beta, che producono l'insulina, ad azione ipoglicemizzante, e cellule D o delta, che producono somatostatina, ad azione inibente sul GH ipofisario.

Il peritoneo

- Il peritoneo è la membrana sierosa che avvolge i visceri addominali e pelvici. Il comportamento del peritoneo rispetto agli organi è particolarmente complesso perché a differenza delle sierose pleuriche e pericardica che rivestono rispettivamente i polmoni e il cuore, il peritoneo si porta a rivestire diversi organi che hanno disposizione ed orientamento complesso.
- Il peritoneo è costituito da uno strato di cellule mesoteliali che poggia su un sottile strato connettivale fibrillare lasso. Il peritoneo nel passare da un organo ad altri organi o nel riflettersi sulle pareti addominali costituisce delle pieghe delimitate da due foglietti fra i quali decorrono strutture vascolari e nervose.
- Il peritoneo si distingue in:
 - peritoneo parietale, che riveste la parete interna della cavità addomino-pelvica;
 - peritoneo viscerale, che si porta a rivestire la maggior parte dei visceri addominali.
- Il peritoneo viscerale assume rapporti particolari con i visceri della cavità addominale ed in base alle modalità con cui tali rapporti si attuano è possibile distinguere:
 - organi completamente avvolti dal peritoneo e quindi forniti di un doppio foglietto (il meso) che dalla parete addominale si porta ad alcuni organi e che prende nome diverso a seconda degli organi con i quali tali rapporti si stabiliscono (**mesentere** il rivestimento che forma il peritoneo su digiuno-ileo, **mesocolon** per il colon trasverso che oltretutto divide in due scompartimenti la cavità addominale*, **mesometrio** per l'utero).
 - organi come il duodeno ed il colon ascendente e discendente, in cui il peritoneo forma un rivestimento incompleto lasciando alcune zone prive di rivestimento peritoneale, in particolare quelle rivolte verso la parete addominale posteriore.
- In base al comportamento del peritoneo (legato oltretutto a fenomeni embriogenetici) gli organi della cavità addominale sono suddivisi in **intraperitoneali (dotate di meso)**, **sottoperitoneali (in cui il rivestimento di peritoneo è limitato ad una parte della superficie dell'organo stesso mentre la restante parte è extraperitoneale: ad esempio, la prima porzione del duodeno è intraperitoneale mentre la seconda e la terza porzione mancano di rivestimento peritoneale lungo la loro faccia posteriore in quanto sono rivestiti dal peritoneo parietale solo lungo la loro faccia anteriore) o retroperitoneali** (i reni e gli ureteri). La presenza del meso, fa sì che gli organi intraperitoneali siano dotati di mobilità, mentre quelli retroperitoneali siano relativamente fissi.

*i due settori sono lo spazio sopramesocolico contenente fegato, stomaco (A PROPOSITO DI QUEST'ULTIMO, IL GRANDE OMENTO O GRANDE EPIPLOON RAPPRESENTANO IL PERITONEO CHE DOPO AVERE RIVESTITO LA FACCIA ANTERIORE E POSTERIORE DELL'ORGANO SI PORTA A LIVELLO DELLA GRANDE CURVATURA FORMANDO UN LARGO GREMBIULE CHE COPRE IL COLON TRASVERSO E SCENDE IN BASSO DIETRO LA PARETE ADDOMINALE ANTERIORE), porzione superiore del duodeno, milza e lo spazio sottomesocolico, contenente gli altri organi della cavità addominale e che viene ulteriormente diviso in due settori dall'altra grossa plica peritoneale il mesentere che avvolge completamente digiuno ed ileo. Interessante notare come questa suddivisione legata al comportamento del peritoneo corrisponda anche ad una divisione legata al comportamento vascolare in particolare del tripode celiaco che presenta arterie destinate principalmente ad organi sopramesocolici.